

# Gambaran Leukosit dan Histologi Hepar, Ren, dan Lien Mencit BALB/c (*Mus musculus*) yang Terinfeksi Virus Dengue 3 (DEN-3) dengan Imunohistokimia

The Determination of Soybean Overview Leukocytes and Histology Hepar, Ren, and Lien of the Infected Mice BALB/c (*Mus musculus*) with Dengue 3 (DEN-3) Virus by Immunohistochemistry Milk  
Bacteriological Mojosongo Surakarta

Dewi Sulistyawati<sup>1</sup> dan Sitti Rahmah Umniyati<sup>2</sup>

<sup>1</sup>Fakultas Ilmu Kesehatan, Universitas Setia Budi Surakarta,  
Jl. Letjen Sutoyo, Mojosongo, Surakarta 57127

<sup>2</sup>Bagian Parasitologi, Fakultas Kedokteran, Universitas Gadjah Mada,  
Jl. Farmako Sekip Utara, Kec. Sleman, Daerah Istimewa Yogyakarta, 55284

\*Corresponding author, e-mail: dewi\_biousb@yahoo.com

## ABSTRAK

Pengamatan efek infeksi virus dengue 3 (DEN-3) terhadap leukosit dan histologi dari organ dalam (hepar, ren dan lien) dilakukan untuk mendukung pengembangan vaksin dan antiviral virus DEN 3. Penelitian dilakukan pada mencit BALB/c dengan pertimbangan mencit merupakan hewan coba yang secara anatomi dan fisiologi mirip dengan manusia dan hewan ini relatif mudah ditangani dan mudah berkembang biak. Untuk serotipe virusnya dipakai serotipe DEN-3, karena serotipe ini merupakan serotipe yang dominan (50 % kasus DBD di Indonesia disebabkan oleh serotipe ini) dan banyak berhubungan dengan kasus berat.

Design penelitian ini adalah eksperimental. Pengamatan yang dilakukan antara lain : keberadaan antigen dengue pada darah (leukosit) dan organ (hepar, ren dan lien) beserta perhitungan infection rate-nya, dan histopatologi organ (hepar, ren dan lien). Infeksi dilakukan secara intra vena. Keberadaan antigen dengue diamati dengan metode Imunohistokimia (IHC). Pengamatan histopatologi dilakukan dengan pewarnaan Hemotoxylin Eosin.

Penelitian untuk keberadaan antigen dengue, membuktikan bahwa virus DEN-3 dapat ditemukan pada darah (leukosit) dan organ-organ mencit (hepar, ren dan lien). One-Sample Kolmogorov-Smirnov Test digunakan untuk melihat data terdistribusi normal atau tidak. Hasilnya menunjukkan nilai  $p=0,289$ , ini menunjukkan data rerata infection rate terdistribusi normal ( $p>0,05$ ), sehingga analisis dilanjutkan dengan uji Oneway anova untuk melihat ada tidaknya perbedaan yang signifikan diantara data. Hasil Anova menunjukkan ada perbedaan yang signifikan pada rerata infection rate leukosit ( $p=0,045$ ;  $p<0,05$ ). Perhitungan infection rate pada darah mencit yang dianalisa menggunakan Multiple Comparisons Post Hoc, diperoleh hasil perbedaan paling signifikan terlihat pada rerata infection rate hari ke 10 p.i. (pasca infeksi) dengan rerata infection rate hari ke 13 p.i. ( $p=0,007$ ), ini menunjukkan rerata infection rate paling tinggi terlihat pada hari ke 10 p.i. dan paling rendah pada hari ke 13 p.i.

Pada pengamatan histopatologi hepar mencit perlakuan menunjukkan adanya keadaan patologis berupa nekrosis, degenerasi melemak pada hepatosit, infiltrasi limfosit disertai perdarahan dan banyak sel binukleat. Pada ren mencit perlakuan terdapat infiltrasi limfosit, degenerasi melemak dan perdarahan. Pada lien mencit perlakuan menunjukkan pulpa merah yang lebih luas dan eritrosit dengan jumlah lebih banyak dibanding lien mencit kontrol. Pada organ-organ mencit kontrol tidak ditemukan keadaan patologis seperti mencit perlakuan. Virus dengue 3 (DEN-3) dapat ditemukan pada darah (leukosit) dan organ-organ mencit (hepar, ren dan lien). Pada pengamatan histopatologi hepar, ren dan lien mencit perlakuan menunjukkan adanya keadaan patologis diantaranya berupa nekrosis, degenerasi melemak, infiltrasi limfosit dan perdarahan.

Kata Kunci : virus dengue 3 (DEN-3), imunohistokimia.

## ABSTRACT

Observation of the effects of infection with dengue 3 virus (DEN-3) on leukocytes and histology of organs (liver, ren and spleen) to support the development of vaccines and antiviral DEN-3 virus. The study was performed in mice BALB/c with a consideration of the experimental animals that are anatomically and physiologically similar to humans and animals is relatively easy to handle and easy to breed. Dengue 3 serotypes are used since this serotype is dominant (50 % of cases of dengue fever in Indonesia caused by these serotypes) and are associated with severe cases.

Design of this study is experimental. Observations made include : the presence of dengue antigen in the blood (leukocytes) and organs (liver, ren and spleen) along with the calculation of its infection rate, and histopathology of organs (liver, ren and spleen). Infection is done intravenously. The existence of dengue antigen was observed by

*the method of Immunohistochemistry (IHC). Histopathological observations performed with Hemotoxylin eosin staining.*

*Research for the presence of dengue antigen, proving that the dengue 3 virus (DEN-3) can be found in the blood (leukocytes) and the organs of mice. Calculation infection rate in the blood of mice were analyzed using Post Hoc Multiple Comparisons, the result of the most significant differences seen in the average infection rate of the day 10 p.i. (post-infection) with an average infection rate of the 13th day p.i. ( $P = 0.007$ ), indicating the average infection rate is the highest seen at day 10 p.i. and the lowest on day 13 p.i. In observation of hepatic histopathology treated mice showed a pathological state such as necrosis, fat degeneration, lymphocyte infiltration and bleeding. In lien treated mice showed a wider red pulp and erythrocytes with the number more than the control mice lien. In the treated mice contained ren lymphocyte infiltration, fat degeneration and bleeding. In the organs of control mice was not found pathological conditions such as treated mice.*

*Dengue 3 virus (DEN-3) can be found in the blood (leukocytes) and the organs of mice (liver, ren and spleen). In observation of histopathology of the liver, ren and spleen treated mice showed a pathological state such form of necrosis, fat degeneration, lymphocyte infiltration and bleeding.*

*Keywords: Dengue 3 virus (DEN -3), immunohistochemistry (IHC)*

## PENDAHULUAN

Demam Berdarah Dengue (DBD) disebabkan oleh virus dengue, penyakit arthropoda-borne virus dengan prevalensi-paling tinggi, setengah dari populasi dunia berisiko terinfeksi dan lebih dari 50 juta orang terinfeksi virus dengue setiap tahun.

Kasus DBD yang sangat banyak dengan angka kematian yang cukup tinggi merupakan alasan penting dilakukannya penelitian secara intensif mengenai infeksi virus dengue dan patogenitasnya beserta pengembangan vaksin dan antiviralnya. Untuk mendukung pengembangan vaksin dan antiviral sangat diperlukan data pengamatan leukosit dan histologi organ dalam untuk melihat efek dari vaksin ataupun antiviral terhadap leukosit dan organ dalam. Sebelumnya perlu dilakukan pengamatan efek infeksi virus dengue 3 (DEN-3) terhadap leukosit dan histologi dari organ dalam. Dalam rangka itu, penulis ingin melakukan penelitian untuk mengamati gambaran leukosit dan histologi hepar, ren dan lien yang terinfeksi virus dengue 3 (DEN-3). Dipilihnya organ-organ tersebut dikarenakan diduga organ ren, hepar dan lien adalah organ-organ yang paling banyak mengalami kerusakan pada kasus infeksi virus Dengue. Penelitian dilakukan pada mencit BALB/c dengan pertimbangan mencit ini merupakan hewan coba yang secara anatomi dan fisiologi mirip dengan manusia dan hewan ini relatif mudah ditangani dan mudah berkembang biak. Untuk serotipe virusnya dipakai serotipe dengue 3

(DEN-3), karena serotipe ini merupakan serotipe yang dominan (50 % kasus DBD di Indonesia disebabkan oleh serotipe ini) dan banyak berhubungan dengan kasus berat.

Mencit BALB/c diinfeksi dengan virus dengue 3 (DEN-3) secara intravena dan diinkubasi selama 13 hari dengan pertimbangan pada penelitian yang dilakukan pada leukosit, virus dengue 3 positif hari ke 2 sampai hari ke 14. Ada tidaknya virus dengue 3 pada hepar, ren dan lien diamati dengan metode Imunohistokimia.

## METODE PENELITIAN

### Design Penelitian

Penelitian ini termasuk penelitian eksperimental. Desain penelitian menggunakan rancangan *Posttest Control Group Design*. Subyek penelitian adalah mencit BALB/c yang berumur 2 bulan berjenis kelamin campuran jantan dan betina, yang diperoleh dari Laboratorium Parasitologi Fakultas Kedokteran Universitas Gadjah Mada, Yogyakarta.

### Variabel Penelitian

Variabel bebas yaitu masa inkubasi virus dengue 3 (DEN 3). Variabel terikat yaitu *infection rate* virus DEN-3 pada leukosit mencit BALB/c (*Mus musculus*) (Tabel 1).

### Prosedure Penelitian

Mencit BALB / c diinfeksi dengan virus DEN-3, supernatan virus DEN-3 berasal dari kultur sel

C6 / 36 yang telah diinfeksi dengan virus DEN-3 dengan masa inkubasi 7 hari; darah mencit diambil untuk dibuat preparat apusan darah tebal dan diikuti dengan pewarnaan imunositokimia/IHC pada hari ke-6, 8, 10 dan 13 p.i. untuk menghitung infection rate leukosit/darah mencit; pada hari ke-13 p.i., hepar, ren dan lien diambil dibuat preparat yang diwarnai dengan metode IHC untuk mengamati keberadaan antigen dengue dan dibuat preparat dengan pewarnaan *Hematoxylin Eosin* untuk mengamati histopatologisnya.

**Analisa Data**

Oneway Anova digunakan untuk mengetahui perbedaan *infection rate* pada darah yang diambil dari kelompok mencit yang diinfeksi pada hari ke 6, 8, 10 dan 13 p.i. serta kelompok mencit kontrol. Hasil dikatakan signifikan apabila diperoleh angka  $P < 0,05$ . Hasil dikatakan signifikan apabila diperoleh angka  $P < 0,05$ .

**Ethical Clearence**

Penelitian ini sudah mendapatkan persetujuan dari komisi etik Fakultas Kedokteran Universitas Gadjah Mada (Medical and Health Research Ethics Committee/MHREC).

**HASIL DAN PEMBAHASAN**

Hasil penelitian dan pembahasan dibagi menjadi dua sub pokok bahasan meliputi pengaruh infeksi virus dengue-3 secara intra vena terhadap: 1) keberadaan antigen viral dengue pada leukosit; (2) keberadaan antigen viral dengue pada organ hepar, ren, dan lien.

**1. Pengaruh Infeksi Virus DEN-3 terhadap Keberadaan Antigen Viral Dengue pada Leukosit Mencit BALB/c.**

**a. Hasil Imunositokimia Apusan Darah Tebal**

Pada Gambar 1 menunjukkan leukosit yang tidak terinfeksi, sitoplasma berwarna biru karena menyerap warna *Hematoxylin* sedangkan pada Gambar 2 menunjukkan bahwa dengan pewarnaan imunositokimia, leukosit yang positif terinfeksi virus DEN-3 terlihat sitoplasma berwarna coklat.

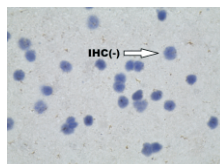
**b. Pengaruh Infeksi Virus DEN-3 terhadap *infection rate* Leukosit Mencit BALB/c**

Pada Gambar 3 menunjukkan bahwa Grafik *infection rate* leukosit pada setiap hari pengamatan dihitung berdasarkan jumlah rerata leukosit yang positif dibagi dengan jumlah leukosit yang diamati dikalikan 100%. Pengamatan dilakukan pada

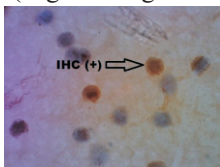
Tabel 1. Variabel Penelitian

KLP	Infeksi Virus DEN-3 (hari ke - p.i.)												
	1	2	3	4	5	6	7	8	9	10	11	12	13
A	-	-	-	-	-	0	-	0	-	0	-	-	+
B	x	x	x	x	x	0	x	0	X	0	x	x	+

-: tidak diinfeksi  
 x: diinfeksi virus DEN-3  
 0:diambil darah untuk IHC  
 +: dieutanasi untuk IHC  
 Keterangan :  
 A : Kelompok mencit kontrol (tidak diinfeksi virus DEN-3)  
 B : Kelompok mencit yang diinfeksi virus DEN-3.  
 p.i. : pasca infeksi



Gambar 1. Gambaran imunositokimia leukosit mencit kontrol dengan perbesaran 1000x (kiri), memperlihatkan warna biru pada sitoplasma maupun nukleus (negatif antigen dengue).



Gambar 2. Leukosit mencit yang diinfeksi virus dengue-3 secara intra vena memperlihatkan sitoplasma berwarna coklat (positif antigen dengue).

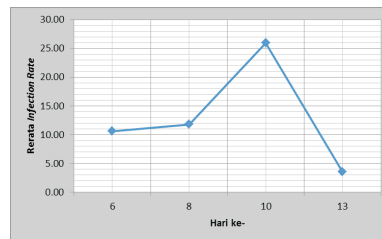
sepuluh bidang pandang dan masing-masing diulang tiga kali.

Hasil analisa *Oneway Anova* menunjukkan ada perbedaan yang signifikan pada rerata *infection rate* leukosit ( $p=0,045$ ;  $p<0,05$ ). Untuk membandingkan perbedaan rerata *infection rate* pada masing-masing waktu pengamatan, digunakan *Multiple Comparisons Post Hoc Test* dan diperoleh hasil perbedaan paling signifikan terlihat pada hari ke-10 p.i. dengan hari ke 13 p.i. ( $p=0,007$ ), ini menun-

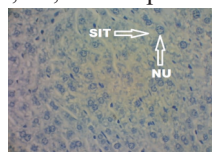
jukkan rerata *infection rate* paling tinggi terlihat pada hari ke 10 p.i. dan paling rendah pada hari ke-13 p.i.

**1. Pengaruh Infeksi Virus DEN-3 terhadap Keberadaan Antigen Viral Dengue pada Organ Hepar, Lien dan Ren Mencit BALB/c.**

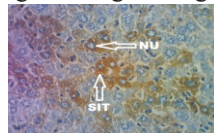
- a. Hasil Imusitokimia Hepar (Gambar 4 dan 5)
- b. Hasil Imunohistokimia Lien (Gambar 6 dan 7)
- c. Hasil Imunohistokimia Ren (Gambar 8 dan 9)



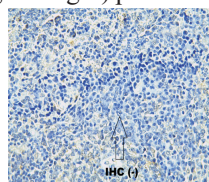
Gambar 3. Leukosit mencit BALB/c yang diinfeksi virus dengue-3 secara intra vena menunjukkan fluktuasi rerata *infection rate* pada pada hari ke-6, 8, 10, dan 13 p.i.



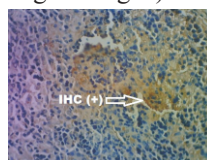
Gambar 4. Gambaran imunohistokimia hepatosit mencit kontrol dengan perbesaran 400x, memperlihatkan warna biru pada sitoplasma maupun nukleus (negatif antigen dengue). Keterangan: SIT: sitoplasma, NU: nukleus.



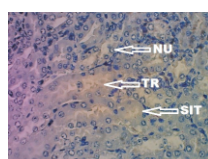
Gambar 5. Gambaran hepatosit mencit yang diinfeksi virus dengue-3 secara intra vena dengan perbesaran 400x, memperlihatkan sitoplasma berwarna coklat (positif antigen dengue) pada hari ke-13 p.i. Keterangan: SIT: sitoplasma, NU: nukleus.



Gambar 6. Gambaran imunohistokimia lien mencit kontrol dengan perbesaran 400x, memperlihatkan warna biru pada sitoplasma maupun nukleus (negatif antigen dengue).



Gambar 7. Gambaran imunohistokimia lien mencit perlakuan pada perbesaran 400x, memperlihatkan sitoplasma berwarna coklat (positif antigen dengue) pada hari ke-13 p.i. (tanda panah ).



Gambar 8. Gambaran imunohistokimia ren mencit kontrol pada perbesaran 400x, memperlihatkan warna biru pada sitoplasma maupun nukleus (negatif antigen dengue). Keterangan: SIT : sitoplasma, NU : nukleus, TR : Tubulus renalis.

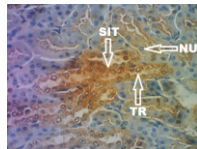


Virus dengue merupakan virus RNA di mana virus ini bereplikasi dalam sitoplasma, dengan pewarnaan IHC sitoplasma sel yang terinfeksi akan berwarna coklat karena menyerap warna DAB-chromogen sedangkan inti sel tetap biru. Pada Gambar 4-9 menunjukkan bahwa warna coklat dalam sitoplasma hepar, lien dan ren mencit perlakuan, menunjukkan bahwa tiga organ tersebut merupakan organ target virus dengue.

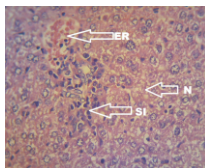
### 3. Pengaruh infeksi virus DEN-3 terhadap gambaran histopatologik beberapa organ mencit BALB/c pada hari ke 13 p.i. dengan metode pewarnaan Hematoxylin-Eosin

#### a. Gambaran Histopatologi Hepar (Gambar 10)

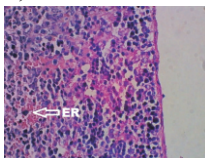
Pada Gambar 10 menunjukkan pengamatan histologi hepar pada hari ke-13 p.i., terlihat adanya infiltrasi lemak/degenerasi melemak pada hepatosit, banyaknya sel yang binukleat, selain itu juga nampak ada gejala perdarahan yang ditandai adanya eritrosit di luar pembuluh darah, dan nekrosis dengan inflamasi sel. Pada gambaran histologi hepar mencit kontrol tidak terdapat gejala-gejala seperti di atas.



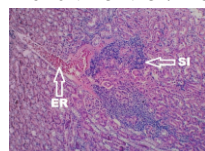
Gambar 9. Gambaran imunohistokimia ren mencit perlakuan pada perbesaran 400x, memperlihatkan sitoplasma berwarna coklat (positif antigen dengue) pada hari ke-13 p.i. Keterangan: SIT : sitoplasma, NU : nukleus, TR : tubulus renalis.



Gambar 10. Gambaran histopatologi dengan pewarnaan hematoxilin eosin hepar mencit perlakuan pada perbesaran 400x, menunjukkan adanya perdarahan, nekrosis dan sel inflamasi. Keterangan: ER : eritrosit, N : nekrosis, SI : sel inflamasi.



Gambar 11. Gambaran histopatologi lien mencit perlakuan pada hari ke-13 p.i. pada perbesaran 400x, menunjukkan eritrosit lebih banyak dibanding lien mencit kontrol. Keterangan : ER : eritrosit.



Gambar 12. Gambaran histopatologi ren mencit perlakuan pada hari ke-13 p.i. pada perbesaran 40x memperlihatkan adanya infiltrasi sel inflamasi dan perdarahan. Keterangan : SI : sel inflamasi, ER : eritrosit.

#### b. Gambaran Histopatologi Lien

Pada Gambar 11 menunjukkan gambaran histopatologi lien dengan pewarnaan HE dari mencit perlakuan pada hari ke-13 p.i. menunjukkan adanya perbedaan dengan lien mencit kontrol. Lien mencit perlakuan menunjukkan daerah pulpa merah yang lebih luas dibanding lien mencit kontrol, disamping itu terlihat eritrosit pada lien mencit perlakuan jauh lebih banyak dibanding lien mencit kontrol.

#### c. Gambaran Histopatologi Ren

Pada Gambar 12 menunjukkan pengamatan histopatologi ren (ginjal) dengan pewarnaan H.E. menunjukkan bahwa ren mencit perlakuan pada hari ke-13 p.i. menunjukkan adanya infiltrasi sel-sel inflamasi terutama dekat pembuluh darah dan ada perdarahan, sedangkan pada ren mencit kontrol tidak menunjukkan gejala tersebut.

### KESIMPULAN

1. Keberadaan antigen virus dengue 3 (DEN-3) pada leukosit mencit BALB/c tergantung pada

masa inkubasi, dimana rerata *infection rate* yang paling tinggi pada masa inkubasi ke 10 (25,97) dan paling rendah pada masa inkubasi hari ke 13 (3,54).

2. Keberadaan antigen virus dengue 3 (DEN-3) dapat ditemukan pada organ hepar, ren dan lien. Virus dengue 3 menyebabkan kerusakan pada organ-organ menciit.

#### DAFTAR PUSTAKA

- Barth, O.M., Barreto, D.F., Paes, M.V., Takiya, C.M., Pinhao, A.T., Schatzmayr., Morphological Studies in a model for dengue-2 virus infection in mice. 2006. *Mem Inst Oswaldo Cruz, Rio de Janeiro*, Vol. 101(8):905-915.
- Halstead, S.B. 2008. Dengue. *Tropical Medicine*. Vol. 5. Imperial College Press. Korea. Hal. 171-173.
- Marbawati, D. 2006. "Virus Dengue". *Jurnal Litbang Pengendalian Penyakit Bersumber Binatang*, 3(2) : 20-22.
- Sudaryono, 2011. *Perbedaan Manifestasi Klinis dan Laboratorium Berdasarkan Jenis Immunoglobulin Pada Penderita Demam Berdarah*. Fakultas Kedokteran, Universitas Sebelas Maret. Hal : 9-20.
- Yauch, L.E., and Shresta, S. 2008. "Mouse models of dengue virus infection and disease". *Antiviral Res*, 80(2) : 87-93.
- Zompi, S and Harris, E. 2012. "Animal Models of Dengue Virus Infection." *Viruses* 4 (1).